

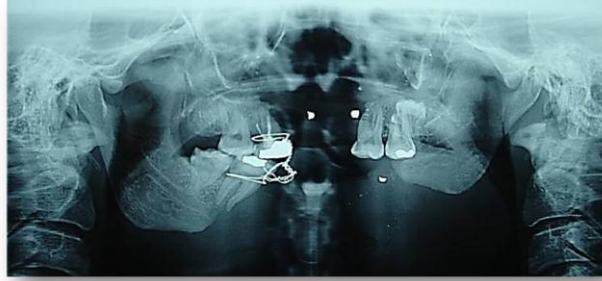تصنيع الفك السفلي باستخدام الشريحة الشظوية الحرة*

Mandible Reconstruction Using Free Fibula Flap

لمزيد من المعلومات عن الشريحة الشظوية تشريحاً وقطافاً وكذلك زراعة، انقر على هذا الرابط.

تجاوزت بثقة امتحان الزمن. نالت عن جدارة استحقاق الجودة العالمية. منذ اكتشافها ثمانينات القرن الماضي، والشريحة الشظوية الموعاة تقتحم الميادين لتمتلكها الواحد تلو الآخر. ضريبة قطافها على الساق المانحة سهل تحملها. مكتسبات زرعها حيث يجب عظيم نفعها. سبق لي أن تناولت هام فعلها في تصنيع الفك العلوي الـ Maxilla Reconstruction، عظم الزند الـ Ulna، وعظم الكعبرة الـ Radius. واليكم تالياً جلي دورها في تصنيع الفك السفلي.

هي سيده في عقدها الرابع. أصيبت بمقدوف ناري أتى على القوس الفكّي السفلي، القوس الفكّي العلوي، وعلى الأنف كذلك؛ انظر الأشكال (1)، (2)، (3). هدف العمل الجراحي الأول تعويض الضياع العظمي في الفك السفلي باستخدام الشريحة الشظوية الحرة؛ انظر الأشكال (4)، (5)، (6)، (7).

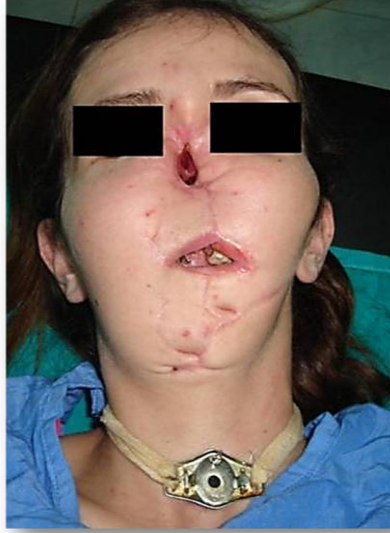

الشكل (1)

صورة بانورامية، قبل العمل الجراحي

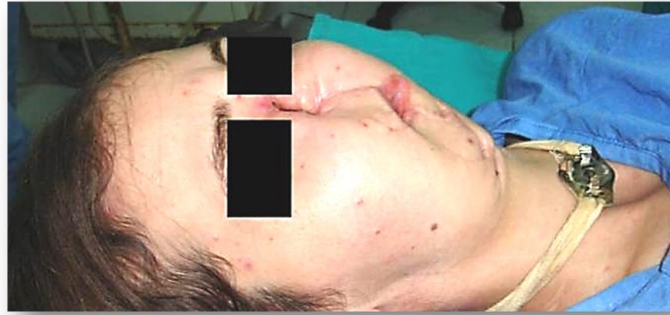
Pre- Operative X- Ray

يظهر الضياع العظمي في الأنف، الفك العلوي، والفك السفلي.
في الفك السفلي، نلاحظ ضياع كامل الشعبة الأفقية اليسرى، كامل الدقن، ومعظم الشعبة الأفقية اليمنى.



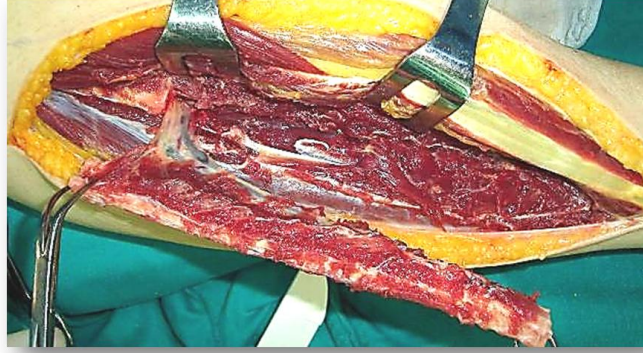
الشكل (٢)
مُشاهدة قبل العمل الجراحي
صورة وُجْهِيَّة

نجد غياباً تاماً لبنية الأنف الجلدية، العضروفية، والعظمية.
كما يغيب الذقن الـ Chin Bone كبنية عظمية. تننفس المريض عبر قنينة رغامية الـ Endotracheal Tube.
أما تغذيتها فتكون عبر أنبوبة فغر صائم الـ Jejunostomy Tube.



الشكل (٣)
مُشاهدة قبل العمل الجراحي
صورة جَانِبِيَّة

لاحظ غياب الذقن وجسم الفك السفلي بشكل كامل.
كما يغيب الأنف بناءً عظميةً - عضروفيةً، كما وغطاءً جلدياً.

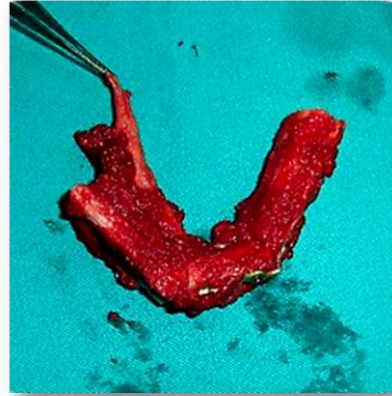
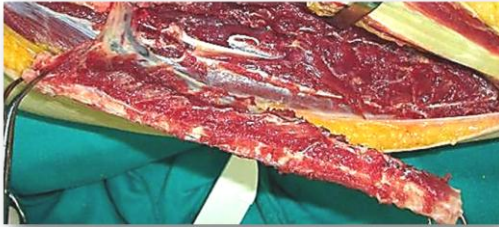


الشكل (٤)

**مشاهدة أثناء الجراحة
الشريحة الشظوية الموعاة**

Per- Operative View, Vascularized Fibula Flap

الشريحة الشظوية الحرة النمنى في مهبها.. لا تزال مرتبطة بسويقها الوعائية.



الشكل (٥ - a)

الشكل (٥ - b)

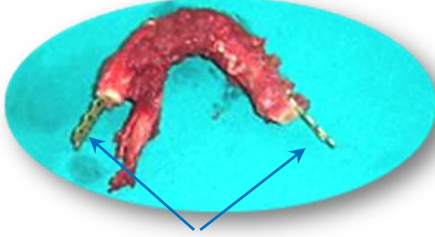
الشكل (٥)

**مشاهدة أثناء الجراحة
الشريحة الشظوية الموعاة**

Per- Operative View, Vascularized Fibula Flap

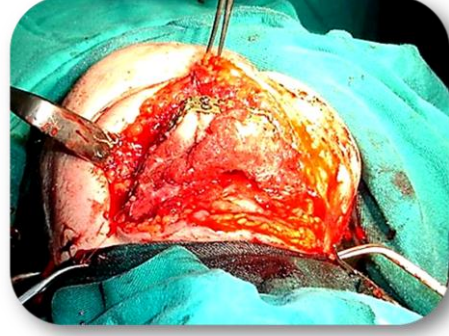
الشكل (٥ - a): الشريحة الشظوية الحرة بعد قطافها، طول الشريحة ١٦ سم.

الشكل (٥ - b): إعادة تشكيل عظم الشظية على شكل القوس الفكية السفلية المفقودة.
ملقط الجراح ممسك بالسويقة الوعائية المغذية للشريحة الحرة.



صفائح معدنيّة لتثبيت الشريحة العظميّة
على ما تبقى من عظم الفك السفليّ
Mini- Plates

الشكل (٦ - أ)



الشكل (٦ - ب)

الشكل (٦)

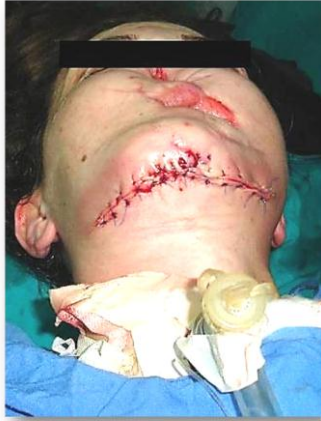مشاهدة أثناء الجراحة
الشريحة الشظويّة الموعاة

Per- Operative View, Vascularized Fibula Flap

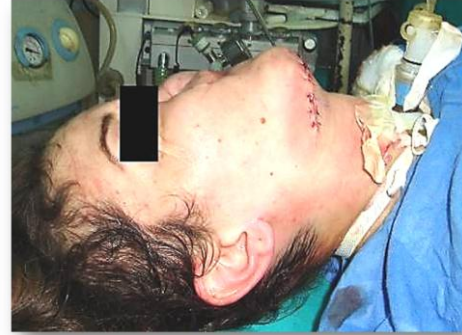الشكل (٦ - أ): الشريحة الشظويّة الحرّة بعد إعادة تشكيلها لمطابقة الضياع العظمي في الفك السفليّ.

الشكل (٦ - ب): الشريحة الشظويّة الحرّة في مكانها النهائيّ.

تمّت مفاغرة شريان الشريحة مع الشريان الوجهي الأيمن الـ *Right Facial Artery*
ووريدها مع الوريد الوجهي الأيمن الـ *Right Facial Vein*.



الشكل (٧ - أ)
صورة جبهيّة، من الأسفل إلى الأعلى



الشكل (٧ - ب)
صورة جانبيّة للوجه

الشكل (٧)

مشاهدات أثناء الجراحة

Per- Operative Views













الآن، أصبح للمريضة ذقنّ بنتاً للأسفل والأمام.

كما وأصبح لها قاعدة عظميّة متينة في فكها السفليّ، يصلح لغرس ما شاءت من قواعد معدنيّة لأسنان المستقبل.
على المريضة أن تنتظر زمناً قبل البدء بعملية التصنيع التاليفيّة لتعويض ما فقده فكها العلويّ من مادّة.

(*) يمكنكم قراءة المزيد من الحالات السريرية عن استخدام الشريحة الشظوية الحرة، بأشكالها المختلفة، في تعويض الضياعات العظمية على الروابط التالية (من أرشيفي الخاص):

- ١ - ترميم الفك العلوي.
- ٢ - ترميم الفك السفلي.
- ٣ - ترميم عظم الزند.
- ٤ - ترميم عظم الكعبرة (١).
- ٥ - ترميم عظم الكعبرة (٢).
- ٦ - ترميم عظم الظنوب المختلط بذات عظم ونقي معتمد على العلاج (١).
- ٧ - ترميم عظم الظنوب (٢).

في سياقات أخرى، أنصح بقراءة المقالات التالية:

- [أذيات العصبون المحرك العلوي، الفيزيولوجيا المرضية للأعراض والعلامات السريرية](#) 
Upper Motor Neuron Injuries, Pathophysiology of Symptomatology
- هل يفيد التداخل الجراحي الفوري في أذيات نخاع الشوكي وذييل الفرس الرضائية؟
- [مقاربة العصب الوركي جراحياً في الناحية الإليوية.. المدخل عبر ألياف العضلة الإليوية العظمية مقابل المدخل التقليدي](#) 
Trans- Gluteal Approach of Sciatic Nerve vs. The Traditional Approaches
- [النقل العصبي، بين مفهوم قاصر وجديد حاضر](#) 
The Neural Conduction.. Personal View vs. International View
- [في النقل العصبي، موجات الضغط العاملة](#) 
Action Pressure Waves
- [في النقل العصبي، كمونات العمل](#) 
Action Potentials
- [وظيفة كمونات العمل والتيارات الكهربائية العاملة](#) 
Action Electrical Currents
- [في النقل العصبي، التيارات الكهربائية العاملة](#) 
Action Electrical Currents
- [الأطوار الثلاثة للنقل العصبي](#) 
The Neural Conduction in the Synapses
- [المستقبلات الحسية، عبقرية الخلق وجمال المخلوق](#) 
The Node of Ranvier, The Equalizer
- [عقدة رانفييه، ضابطة الإيقاع](#) 
The Node of Ranvier, The Equalizer
- [وظائف عقدة رانفييه](#) 
The Functions of Node of Ranvier
- [وظائف عقدة رانفييه، الوظيفة الأولى في ضبط معايير الموجة العاملة](#) 

وظائفُ عقدة رانفيه، الوظيفةُ الثانيةُ في ضبط مسار الموجة العاملة



وظائفُ عقدة رانفيه، الوظيفةُ الثالثةُ في توليد كمونات العمل



في فقه الأعصاب، الألم أولاً *The Pain is First*



في فقه الأعصاب، الشكل.. الضرورة *The Philosophy of Form*



تخطيط الأعصاب الكهربائي، بين الحقيقي والموهوم



الصدمة النخاعية (مفهوم جديد) *The Spinal Shock (Innovated Conception)*



أذيات النخاع الشوكي، الأعراض والعلامات السريرية، بحثٌ في آليات الحدوث *The Spinal Injury, The Symptomatology*



الزَّمع *Clonus*



اشتداد المنعكس الشوكي *Hyperactive Hyperreflexia*



اتساعُ باحة المنعكس الشوكي الاشتدادي *Extended Reflex Sector*



الاستجابة ثنائية الجانب للمنعكس الشوكي الاشتدادي *Bilateral Responses*



الاستجابة الحركية العديدة للمنعكس الشوكي *Multiple Motor Responses*



التنكس الفاليري، يهاجم المحاور العصبية الحركية للعصب المحيطي.. ويعف عن محاوره الحسية



Wallerian Degeneration, Attacks the Motor Axons of Injured Nerve and Conserves its Sensory Axons

التنكس الفاليري، رؤيةٌ جديدةٌ *Wallerian Degeneration (Innovated View)*



التجدد العصبي، رؤيةٌ جديدةٌ *Neural Regeneration (Innovated View)*



المنعسات الشوكية، المفاهيم القديمة *Spinal Reflexes, Ancient Conceptions*



المنعسات الشوكية، تحديث المفاهيم *Spinal Reflexes, Innovated Conception*



خلقت المرأة من ضلع الرجل، رائعة الإيجاء الفلسفي والمجاز العلمي



المرأة تقرّر جنس ولبيها، والرجل يدعي!



الروح والنفس.. عطية خالق وصنعة مخلوق



خلق السموات والأرض أكبر من خلق الناس.. في المرامي والدلالات



تفاحة آدم وضلع آدم، وجهان لصورة الإنسان.



حواشي هذه



سفينه نوح، طوق نجاه لا معراج خلاص



المصباح الكهربائي، بين التجريد والتنفيذ رحلة ألف عام



هكذا تكلم ابراهيم الخليل



فقه الحضارات، بين قوة الفكر وفكر القوة



العدو وعلو الاختلاف بين مطلقه وأرمله ذواتي عفاف



تعذ الزوجات وملك اليمين.. المنسوخ الأجل



الثقب الأسود، وفرضية النجم الساقط



جسيم بار، مفتاح أحجية الخلق



صبي أم بنت، الأم تفرز!



القدم الهابطة، حالة سريرية



خلق حواء من ضلع آدم، حقيقة أم أسطورة؟



شلل الضفيرة العضدية الولادي *Obstetrical Brachial Plexus Palsy*



الأذيات الرضوية للأعصاب المحيطية (١) التشریح الوصفي والوظيفي



الأذيات الرضوية للأعصاب المحيطية (٢) تقييم الأذية العصبية



الأذيات الرضوية للأعصاب المحيطية (٣) التدبير والإصلاح الجراحي



الأذيات الرضوية للأعصاب المحيطية (٤) تصنيف الأذية العصبية



قوس العضلة الكاتبة المدورة *Pronator Teres Muscle Arcade*



شبيه رباط *Struthers-like Ligament* ...*Struthers*



عمليات النقل الوترية في تدبير شلل العصب الكعبري *Tendon Transfers for Radial Palsy*



من يفرز جنس الوليد (مختصر)



ثالث الذكاء.. زاد مسافر! الذكاء الفطري، الإنساني، والاصطناعي.. بحث في الصفات والمآلات



المعادلات الصّوريّة.. الحداثّة، مالها وما عليها



متلازمة العصب بين العظام الخلفي *Posterior Interosseous Nerve Syndrome*



المنعكس الشوكي، فيزيولوجيا جديدة *Spinal Reflex, Innovated Physiology*



المنعكس الشوكي الاشتدادي، في الفيزيولوجيا المرضية *Hyperreflex, Innovated Pathophysiology*



المنعكس الشوكي الاشتدادي (1)، الفيزيولوجيا المرضية لقوة المنعكس *Hyperreflexia,*



Pathophysiology of Hyperactive Hyperreflex

المنعكس الشوكي الاشتدادي (2)، الفيزيولوجيا المرضية للاستجابة ثنائية الجانب للمنعكس



Hyperreflexia, Pathophysiology of Bilateral- Response Hyperreflex

المنعكس الشوكي الاشتدادي (3)، الفيزيولوجيا المرضية لتوسع ساحة العمل *Extended Hyperreflex,*



Pathophysiology

المنعكس الشوكي الاشتدادي (4)، الفيزيولوجيا المرضية للمنعكس عديد الاستجابة الحركية



Hyperreflexia, Pathophysiology of Multi-Response hyperreflex

الرمع (1)، الفرضية الأولى في الفيزيولوجيا المرضية



الرمع (2)، الفرضية الثانية في الفيزيولوجيا المرضية



خلق آدم وخلق حواء، ومن ضلعه كانت حواء *Adam & Eve, Adam's Rib*



جسيم بار، الشاهد والبصيرة *Barr Body, The Witness*



جدلية المعنى واللامعنى



التدبير الجراحي لليد المخليبة *Surgical Treatment of Claw Hand (Brand Operation)*



الانقسام الخلوي المتساوي الـ *Mitosis*



المادة الصبغية، الصبغي، الجسم الصبغي الـ *Chromatin, Chromatid, Chromosome*



المتّمات الغذائية الـ *Nutritional Supplements*، هل هي حقاً مفيدة لأجسامنا؟



الانقسام الخلوي المنصف الـ *Meiosis*



فيتامين د *Vitamin D*، ضمانة الشباب الدائم



فيتامين ب6 *Vitamin B6*، قليلة مفيد.. وكثيرة ضار جداً



والمهنة.. شهيداً، من قصص البطولة والفداء



التقبُّ الأسود والنجم الذي هوى



خلقُ السماوات والأرض، فرضية الكون السديمي المتصل



Circulating Sweepers الجوّاري الكُنس الـ



عندما ينفضُّ المجتمع.. لمن تتحمّلين هيفاء؟



Elbow Auto- Arthroplasty التصنيعُ الذاتي لمفصل المرفق



الطوفانُ الأخيرُ، طوفانُ بلا سفينة



كشْفُ المسثور.. مع الاسم تكوّن البداية، فتكوّن الهوية خاتمة الحكاية



مجتمعُ الإنسان! أهو اجتماع فطرة، أم اجتماع ضرورة، أم اجتماع مصلحة؟



Pneumatic Petrous عظمُ الصخرة الهوائي



Congenital Bilateral Ulnar Nerve Dislocation خلْع ولادِي ثنائي الجانب للعصب الزندي



حقيقتان لا تقبلُ بهنَّ حواء



Oocytogenesis إنتاجُ البويضات غير المُلقحات الـ



Spermatogenesis إنتاجُ النطاف الـ



أمّ البنات، حقيقة هي أم هي محضُ ثرّهات؟!



أمّ البنين! حقيقة لطلما ظنننّها من هفوات الأولين



غلبة البنات، حواء هذه تلدُ كثيرَ بنات وقليلَ بنين



غلبة البنين، حواء هذه تلدُ كثيرَ بنين وقليلَ بنات



ولا أنفي عنها العدن أحياناً! حواء هذه يكافئُ عددُ بنيتها عددُ بُنياتها



المغنيزيوم بان للعظام! يدعمُ وظيفة الكالسيوم، ولا يطيقُ مشاركته



لأدم فعلُ التمكين، ولحواء حفظُ التكوين!



هديانُ المفاهيم (1): هديانُ الاقتصاد



المغنيز يوم (٢)، معلومات لا غنى عنها



مُعالجة تناذر العضلة الكمثرية بحقن الكورتيزون (مقاربة شخصية)



Piriformis Muscle Injection (Personal Approach)

مُعالجة تناذر العضلة الكمثرية بحقن الكورتيزون (مقاربة شخصية) (عرض موسع)



Piriformis Muscle Injection (Personal Approach)

فيروس كورونا المستجد.. من بعد السلوك، عينه على الصفات



هَدْيَانُ المفاهيم (٢): هَدْيَانُ اللَّيْلِ وَالنَّهَارِ



كَادَتِ الْمَرْأَةُ أَنْ تَلِدَ أَخَاهَا، قَوْلٌ صَحِيحٌ لَكُنْ بِنَكْهَةِ عَرَبِيَّةٍ



متلازمة التعب المزمن Fibromyalgia



طفل الأنبوب، ليس أفضل الممكن



الحروب العبيئية.. عذاب دائم أم امتحان مُستدام؟



العقلُ القياسُ والعقلُ المُجردُ.. في القياسِ قصورٌ، وفي التَّجريدِ وصولٌ



الذَّنْبُ الْمُنْفَرِدُ، حِينَ يُصْبِحُ التَّوْحُدُ مَفَاذَةً لَا مُحَضَّ قَرَارٍ!



علاج الإصبع القافزة الـ Trigger Finger بحقن الكورتيزون موضعياً



وحشٌ فرانكشتاين الجديد.. القديم نكب الأرض وما يزال، وأما الجديدُ فمنكوبُهُ أنتُ أساساً أيُّها الإنسان!



اليَدُ المَخْلَبِيَّةُ، الإِصْلَاحُ الجِرَاحِيُّ (عملية براند) (Claw Hand (Brand Operation)



ساعة بريد حقيقيون.. لا هواة ترحال وهجرة



فيروس كورونا المستجد (كوفيد-١٩): من بعد السلوك، عينه على الصفات



علامة هوفمان Hoffman Sign



الأسطورة الحقيقتُ الهَرَمَةُ.. شمشون الحكاية، وسيزيف الإنسان



التَّنَكُّسُ الفاليري التَّالِي لِلأذْيَةِ العَصَبِيَّةِ، وعملية التَّجْدُدِ العَصَبِيِّ



التَّصَلُّبُ اللَّوِيحِيُّ المُتَعَدِّدُ: العَلاقَةُ السَّبَبِيَّةُ، بَينَ التَّنْيَارِ العَلفَانِيِّ وَالتَّصَلُّبِ اللَّوِيحِيِّ المُتَعَدِّدِ؟



الورم الوعائي في الكبد: الاستئصال الجراحي الإسعافي لورم وعائي كبد عرطل بسبب نزف داخل كتلة الورم



Pronator Teres Muscle Syndrome متلازمة العضلة الكائبة المدوّرة



أذيات ذيل الفرس الرَضِيَّة، مقارنة جراحية جديدة



Traumatic Injuries of Cauda Equina, New Surgical Approach

الشَّلَلُ الرُّبَاعِيُّ.. موجبات وأهدافُ العلاج الجراحي.. التَّطوُّراتُ النَّالِيَّةُ للجراحة- مقارنة سريريَّة وشعاعيَّة



Ulnar Dimelia or Mirror Hand تضاعفُ اليد والرَّند



متلازمة نفق الرَّسغ تنهي التزامها بقطع تام للعصب المتوسط



Tibial Nerve Schwannoma ورمُ شوان في العصبِ الظَّنْبويِّ الـ



Presacral Schwannoma ورمُ شوان أمام العَجْزِ



Malignant Melanoma ميلانوما جلدِيَّة خبيثة



Congenital Thenar Hypoplasia ضمورُ البية اليد بالجهتين، غيابُ خلقيٍّ معزولٍ ثنائيٍّ الجانب



The Syndrome of the Long Head of Biceps متلازمة الرَّأس الطَّويل للعضلة ذات الرَّأسين الفخذِيَّةِ



Femoris

Pathologies of Distal Tendon of Biceps مرضِيَّاتُ الوتر البعيد للعضلة ثنائيَّة الرَّؤوس العضديَّةِ



Brachii Muscle

حثلٌ ودِّي انعكاسيٌّ Algodystrophy Syndrome تميَّزَ بظهورِ حلقة جلدِيَّة خانقة عند الحدود القريبة للوزمة الجلدِيَّة



٢٠١٤/١٠/٣١

حُدِّثَ المقالُ في ٢٠٢١/١٢/٢٣